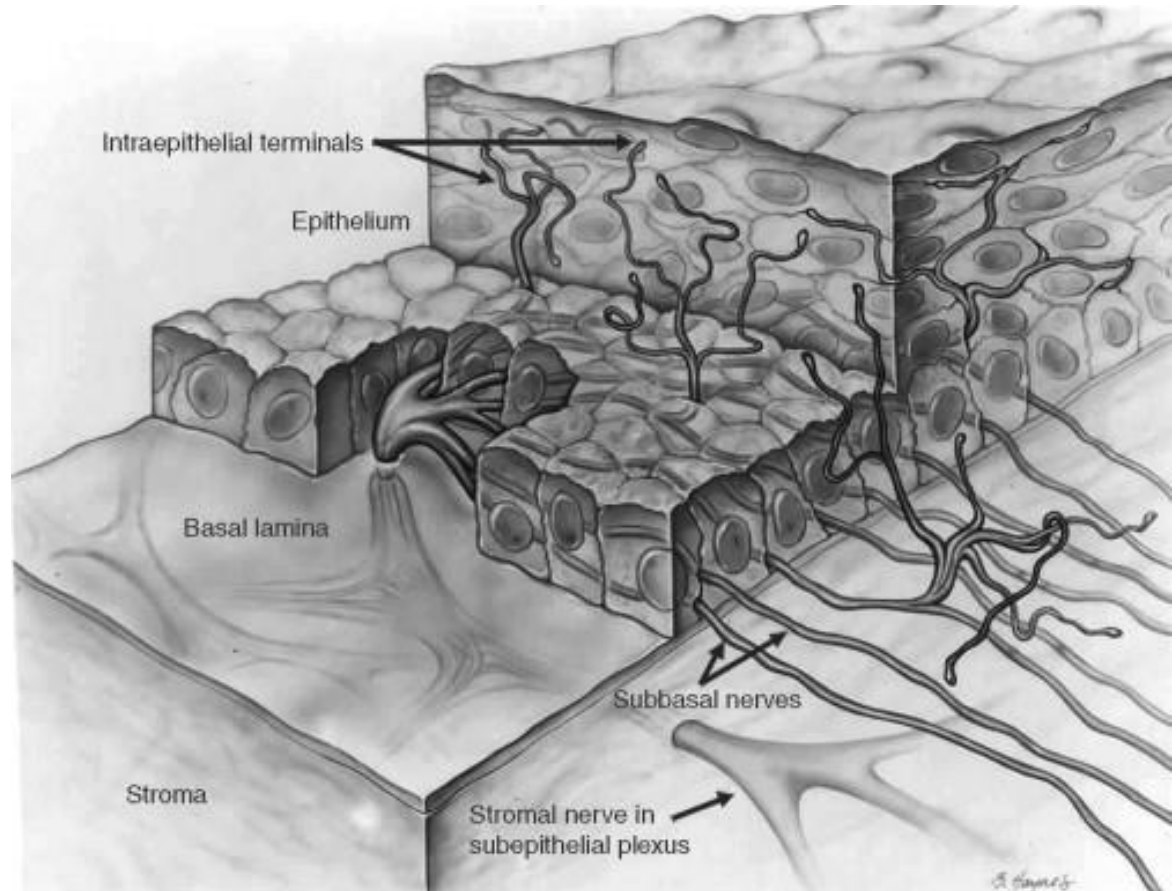
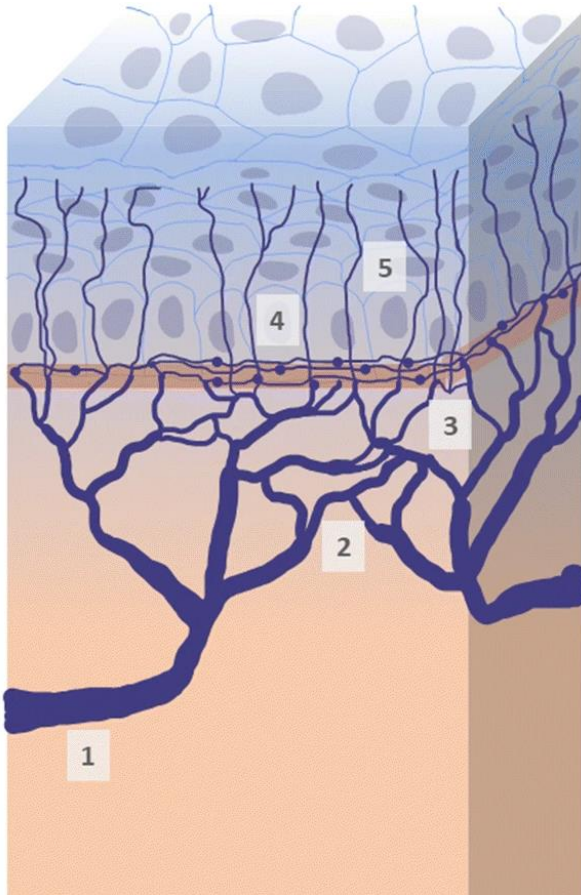


HORNHAUTULCERA

-

WANN, WIE, WAS, WARUM?

ANATOMIE- INNERVATION



Chu, HS., Huang, SL. & Chen, WL. In-Depth Thinking About the Diagnostic Methods and Treatment Strategies for the Corneal Nerves in Ocular Surface Disorders. *Curr Ophthalmol Rep* 8, 19–27 (2020). <https://doi.org/10.1007/s40135-019-00223-y>

C.F. Marfurt, Corneal Nerves: Anatomy, *Encyclopedia of the Eye*, Academic Press, 2010 <https://doi.org/10.1016/B978-0-12-374203-2.00068-3>

ANATOMIE - INNERVATION

Veterinary Ophthalmology (2008) 11, 6, 363–367

Corneal innervation in mesocephalic and brachycephalic dogs and cats: assessment using *in vivo* confocal microscopy

Christiane Kafarnik*, Jens Fritsche† and Sven Reese*

*Institute of Veterinary Anatomy, Veterinary Faculty of the Ludwig-Maximilians-University Munich, Germany; †Animal Eye Practice, Munich, Germany

Table 1. Mean nerve fiber density (NFD) and standard deviation (SD) calculated in mm/mm² in mesocephalic and brachycephalic dogs and cats

Animals	Mean NFD ± SD (mm/mm ²)	
	subepithelial	subbasal
Domestic Short-haired cats (<i>n</i> = 9)	15.49 ± 2.7*	18.40 ± 3.84†‡
Mesocephalic dogs (<i>n</i> = 9)	12.39 ± 5.25	14.87 ± 3.08‡
Brachycephalic dogs (<i>n</i> = 7)	10.34 ± 4.71	11.80 ± 3.73
Persian cats (<i>n</i> = 6)	9.50 ± 2.3*	12.28 ± 4.3†

Veterinary Ophthalmology (2001) 4, 2, 127–130

A comparison of corneal sensitivity between brachycephalic and Domestic Short-haired cats

Tiffany Blocker and Alexandra van der Woerd

Department of Medicine, The Bobst Hospital of the Animal Medical Center, 510 East 62nd Street, New York, New York 10021, USA

Conclusions

The central cornea is less sensitive in brachycephalic than DSH cats. The central cornea is more sensitive than the peripheral cornea in both brachycephalic and DSH cats.

ANATOMIE- DICKE

Table 2.8 Thickness of the Cornea in the Cat and Dog as Determined by Ultrasonic Pachymetry

Corneal Location	Dog (mm)			Cat (mm) ^d
	Young ^a	Adult ^b	Aged ^c	
Superior peripheral	0.557 ± 0.007	0.612 ± 0.005 0.780 ^e	0.617 ± 0.006	0.538 ± 0.039 0.694 ^e
Midsuperior-nasal peripheral				0.523 ± 0.041
Nasal peripheral				0.530 ± 0.042
Midnasal-inferior peripheral				0.538 ± 0.042
Inferior peripheral		0.773 ^e		0.539 ± 0.037 0.760 ^e
Midinferior-temporal peripheral				0.548 ± 0.040
Temporal peripheral	0.540 ± 0.006	0.581 ± 0.006	0.643 ± 0.006	0.559 ± 0.043
Midtemporal-superior peripheral				0.558 ± 0.037
Central	0.520 ± 0.005	0.560 ± 0.005 0.735 ^e	0.597 ± 0.006	0.546 ± 0.048 0.767 ^e

Data from Gilger, B.C., et al. (1991) Canine corneal thickness measured by ultrasonic pachymetry. *American Journal of Veterinary Research*, 52, 1570–1572; and Schoster, J.V., Wickman, L. & Stuhr, C. (1995) The use of ultrasonic pachymetry and computer enhancement to illustrate the collective corneal thickness profiles of 25 cats. *Veterinary & Comparative Ophthalmology*, 5, 68–73.

^a20 dogs (both genders) 1 year old and younger were examined.

^b29 dogs between 1 and 7 years old were examined.

^c26 dogs over 7 years old were examined.

^d25 cats (both genders) 2 years old and younger were examined.

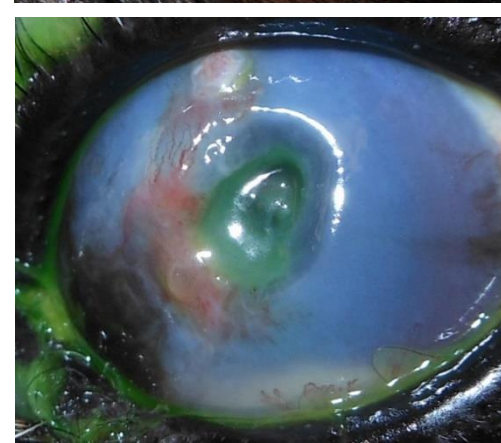
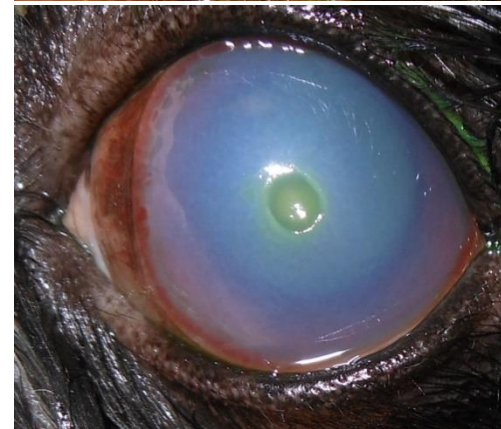
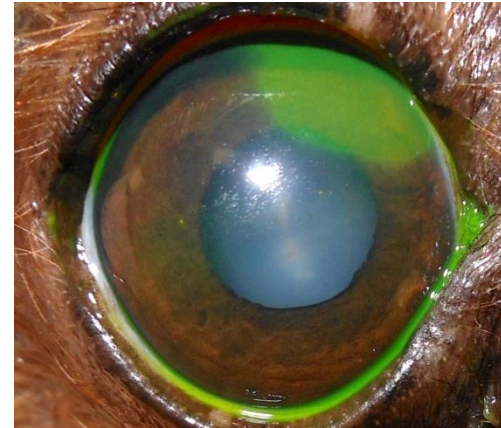
^eCorneal thickness based on formalin-fixed histologic preparations of 10 cat corneas and 12 dog corneas.

HORNHAUTDEFEKT

- ausgiebige Lokalanästhesie um gesamte Hornhaut einzusehen
- bei starker Chemosis Neosynephrin[®] AT, Zolicep[®] oder Adrenalin dazu
- Fluoreszeintest/ Seidelprobe

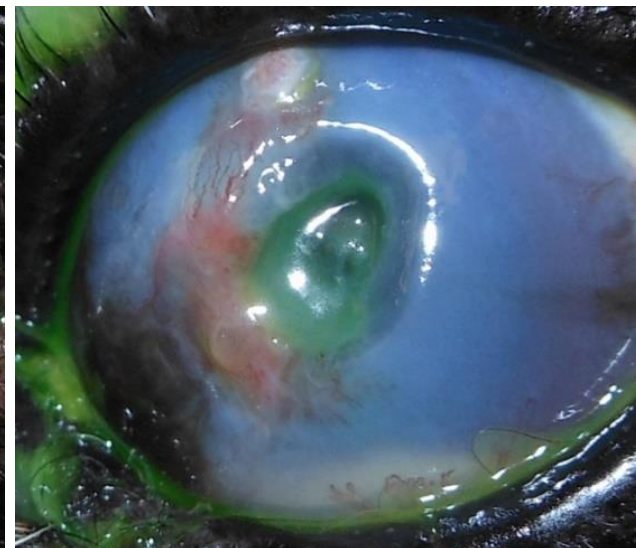
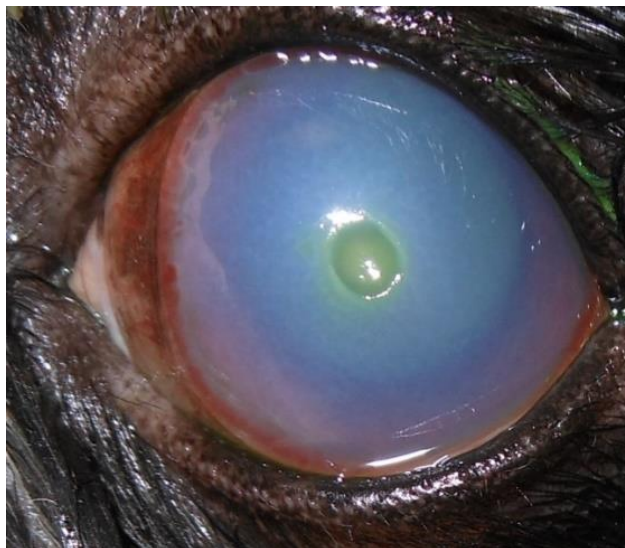
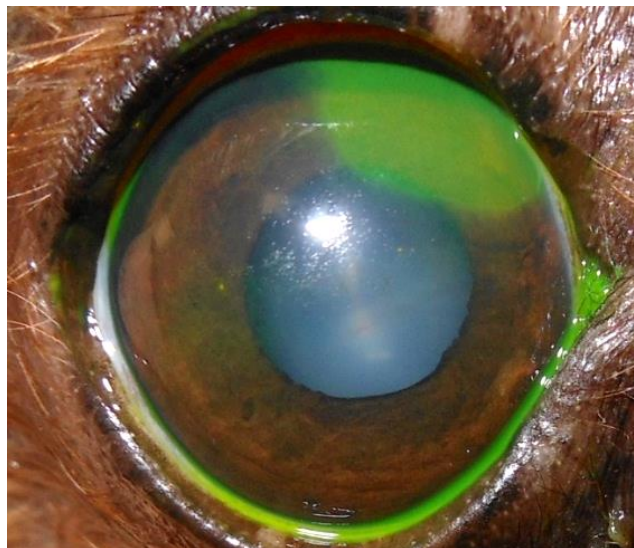
HORNHAUTDEFEKT

- Erosio corneae/ superfizielles Ulcus
- stromal mitteltiefes Ulcus
- stromal tiefes Ulcus
- Descemetoccele
- Einschmelzendes Ulcus/melting ulcer
- Perforation



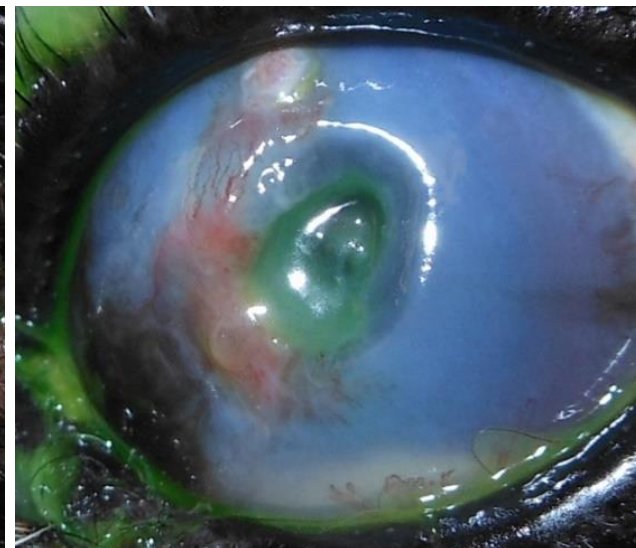
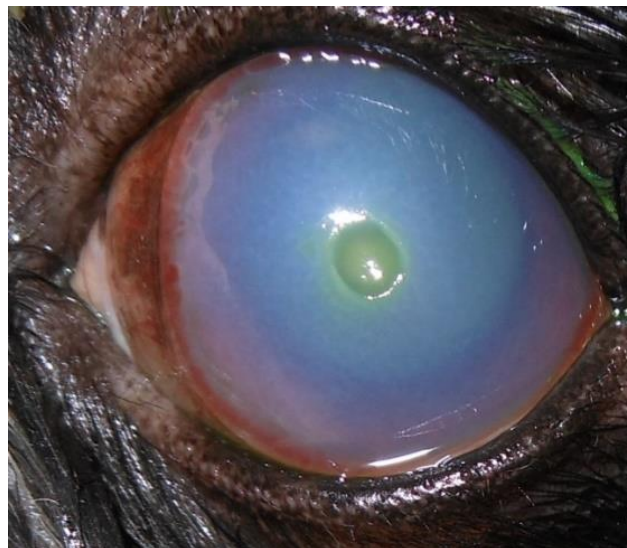
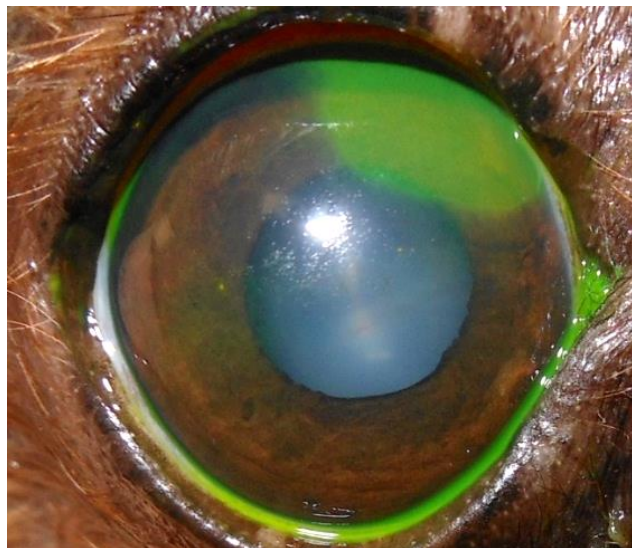
HORNHAUTDEFEKT- URSACHEN

- Kenntnis der Ursache entscheidend Therapie



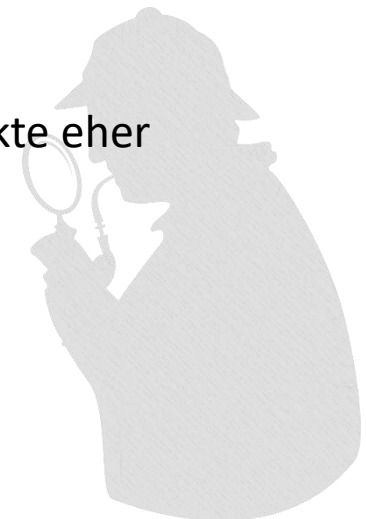HORNHAUTDEFEKT- URSACHEN

- Trauma, Fremdkörper, Lidfehlstellungen, Lidrandtumor Herpesinfektionen, fehlgerichtete Haare, KCS, Lidschlussdefekte, degenerative Erkr.,



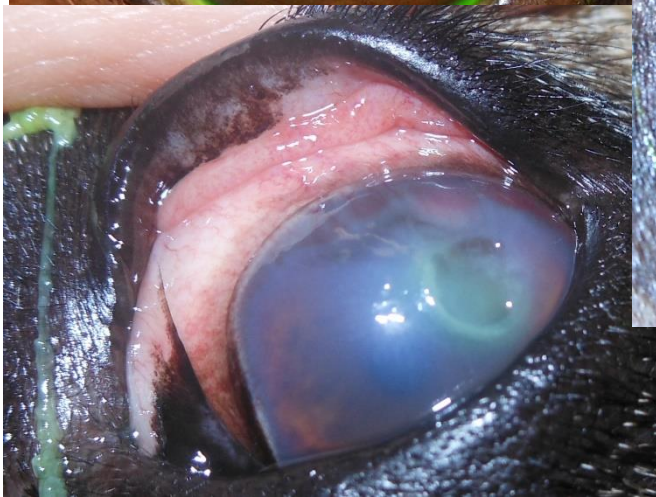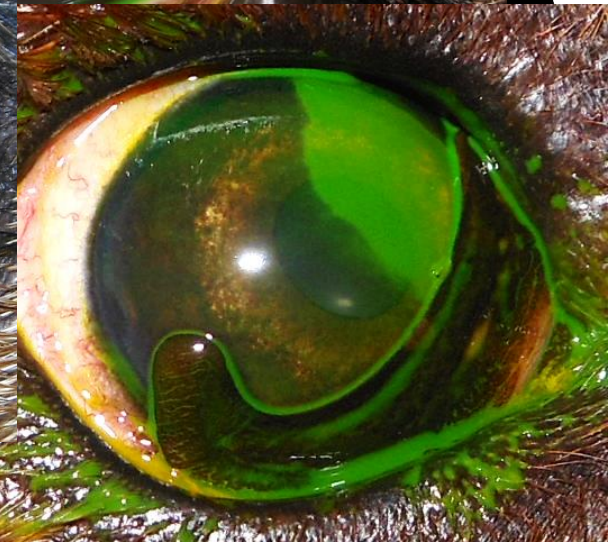
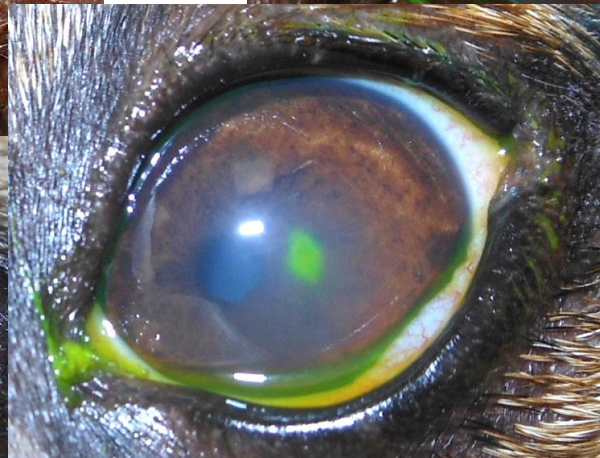
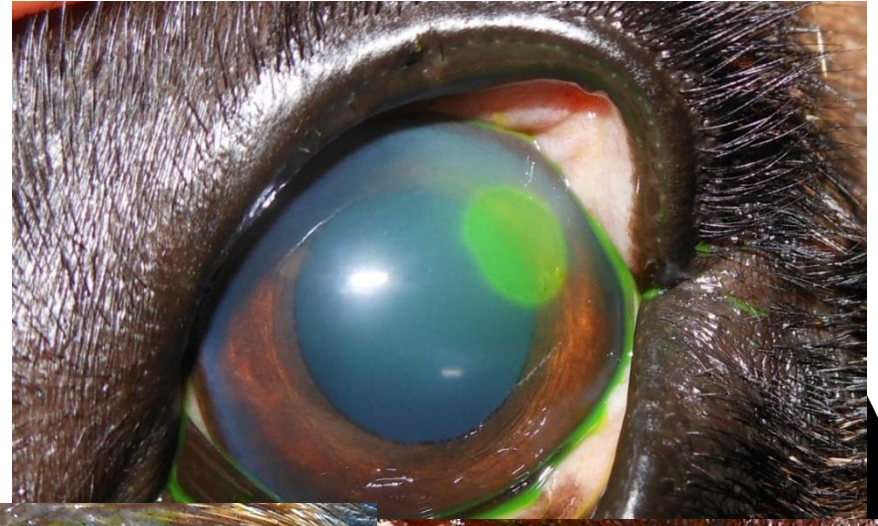
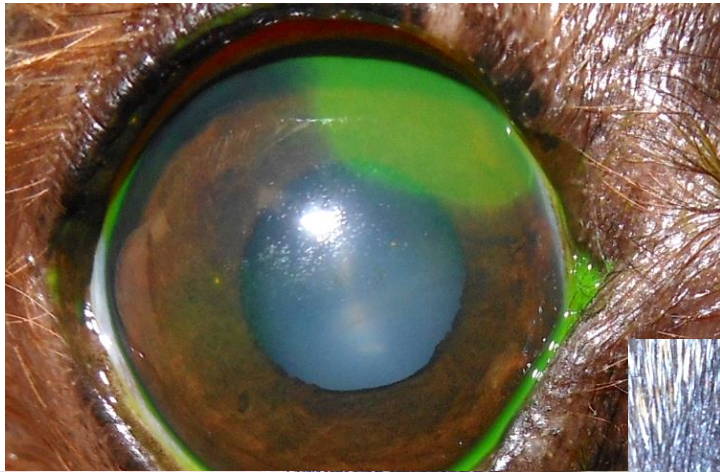HORNHAUTDEFEKT- URSACHEN

- **Signalement**
 - Rasse, Alter, Tierart
- **Anamnese**
 - Ktz indoor/outdoor, Trauma, Stress (FHV), Ausfluss (Art, Umfang), Dauer, Tx-Erfolg/-Misserfolg, Rezidiv, Spazierwege (hohes Gras, Feld...), weitere Symptome
- **Saison**
 - Herpesulcera gehäuft im Frühjahr, fremdkörperbedingte Defekte eher Frühjahr/Sommer
- **Lokalisation, Aussehen des Defektes**
- **Art und Menge des Augenausflusses**



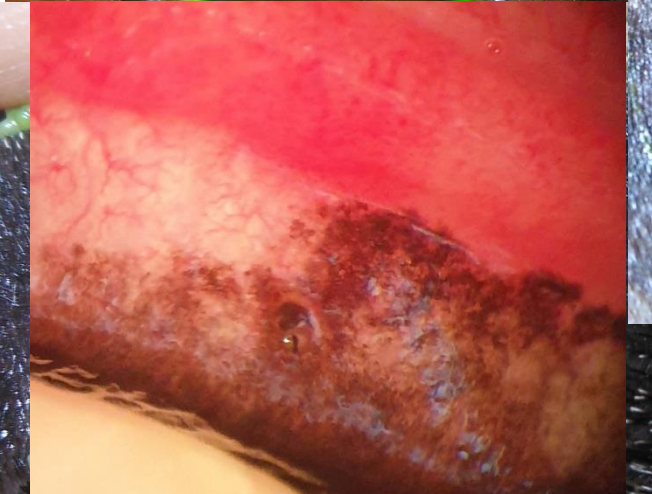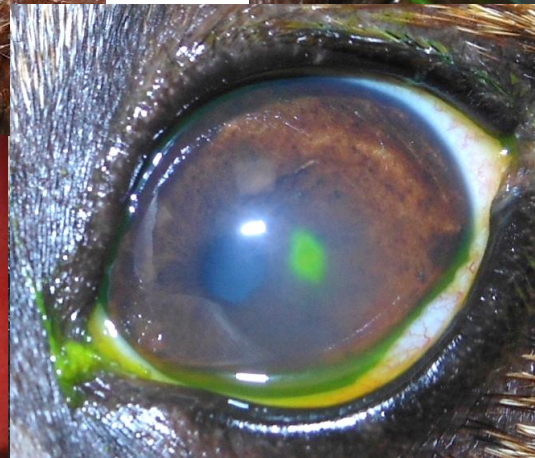
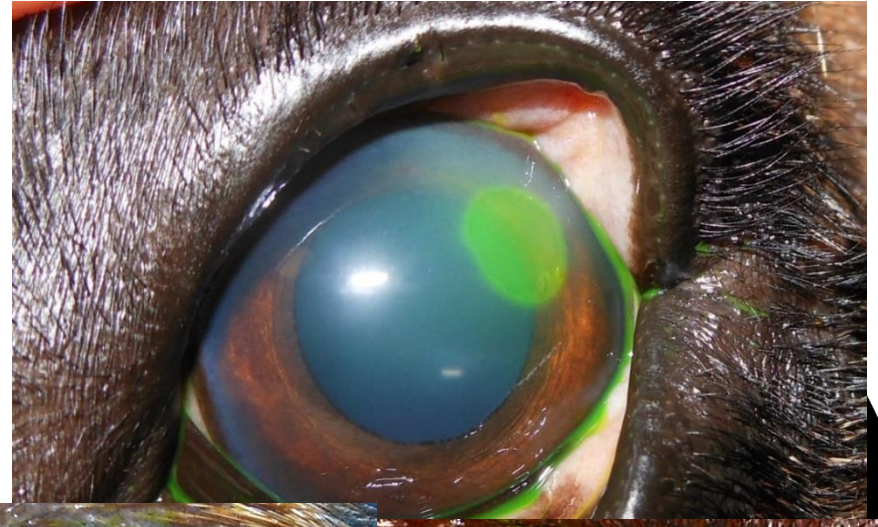
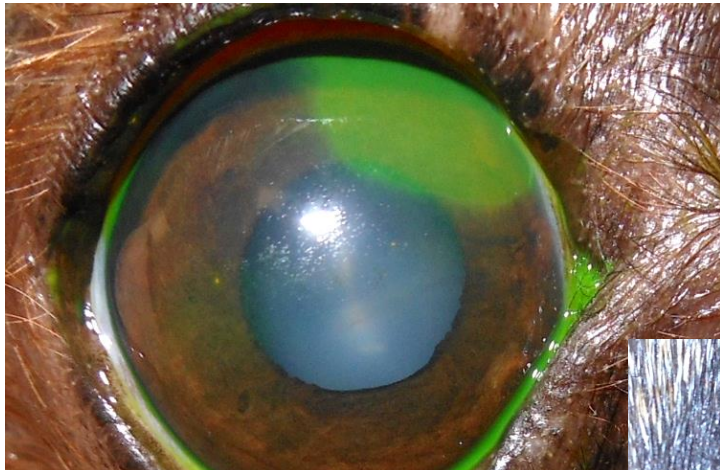
HORNHAUTDEFEKT- URSACHEN

- Lokalisation, Aussehen



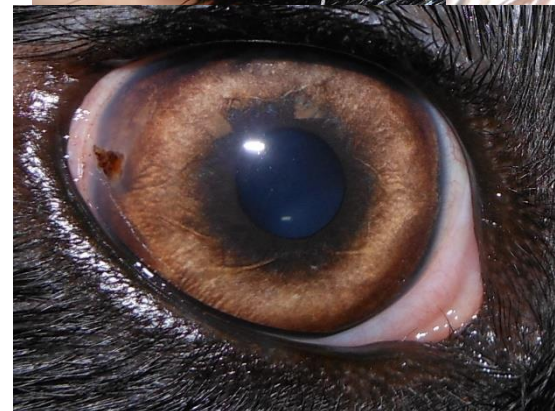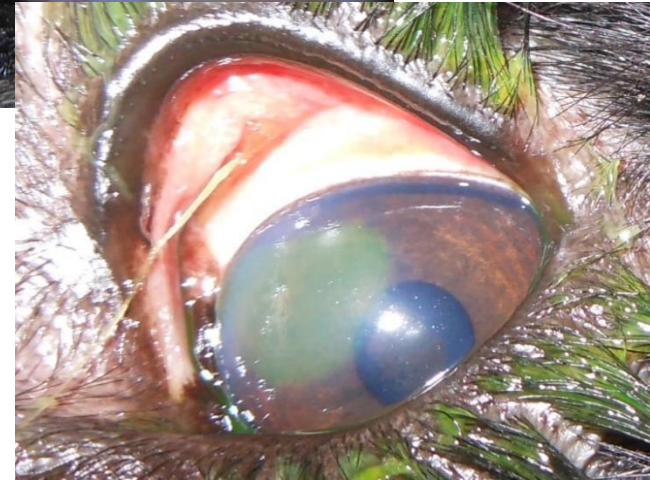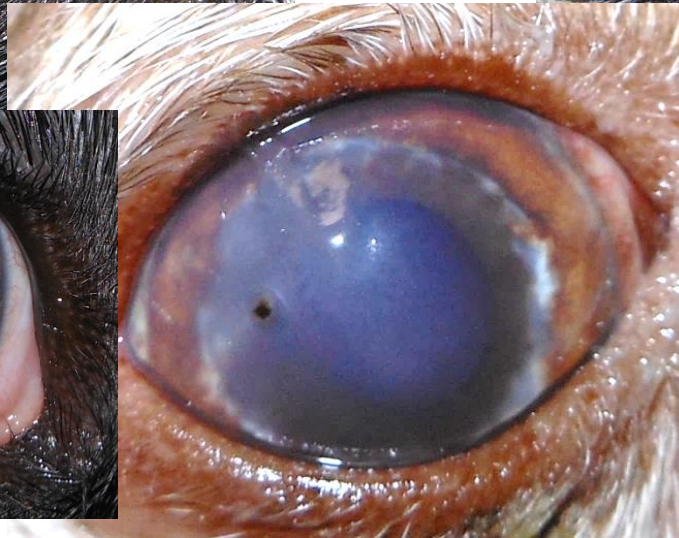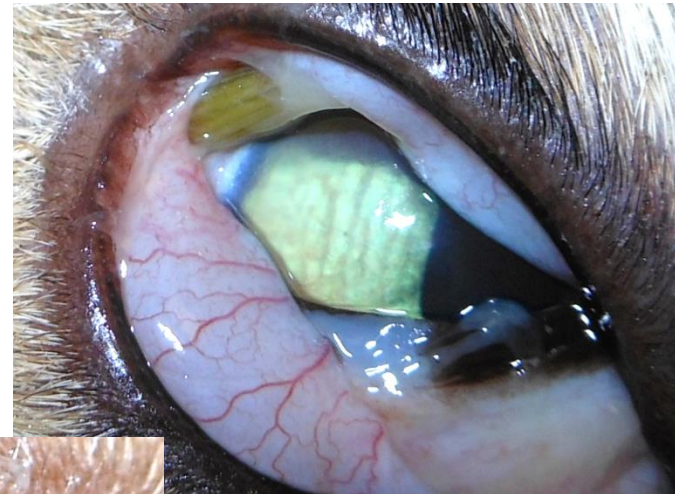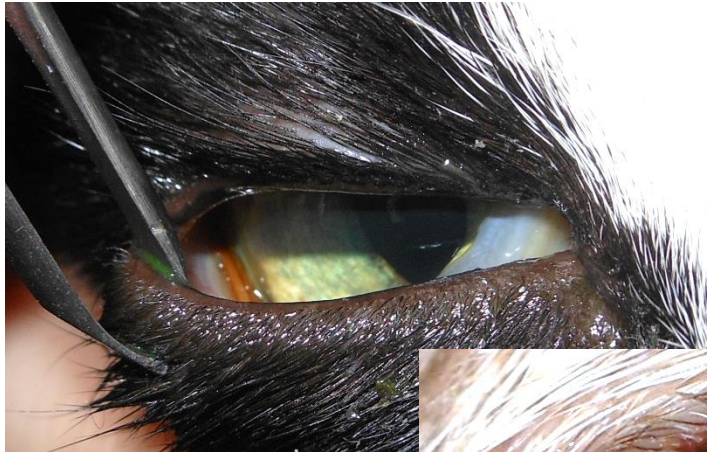HORNHAUTDEFEKT- URSACHEN

- Lokalisation, Aussehen



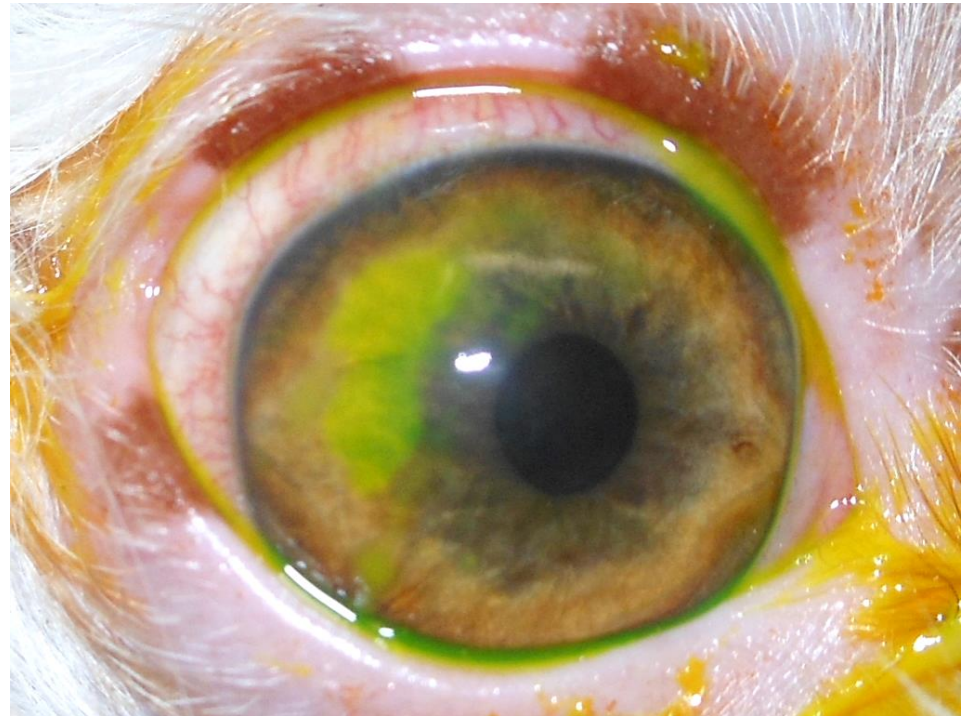
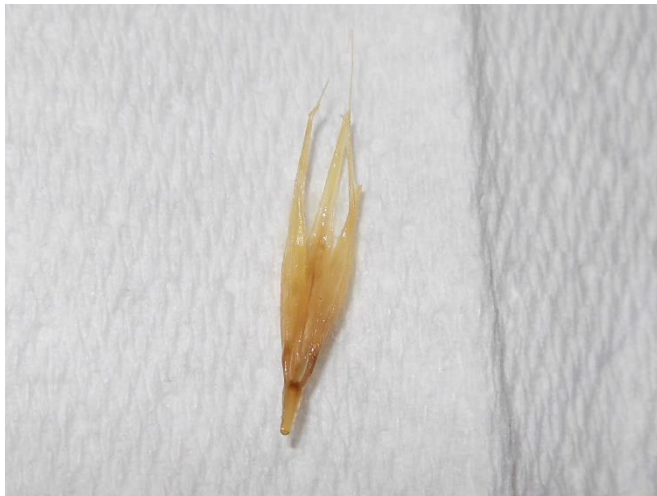HORNHAUTDEFEKT - URSACHEN

- immer Fremdkörperausschluss! – Fornices, Nickhaut, Hornhaut



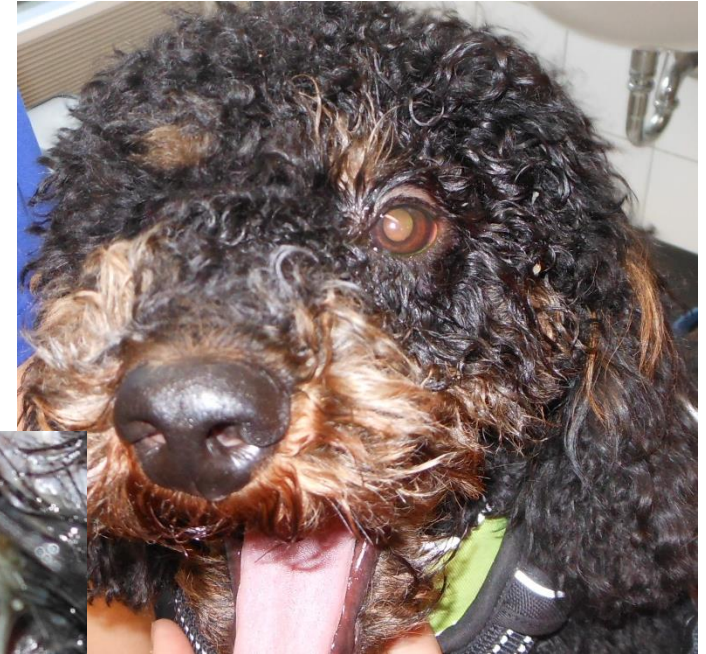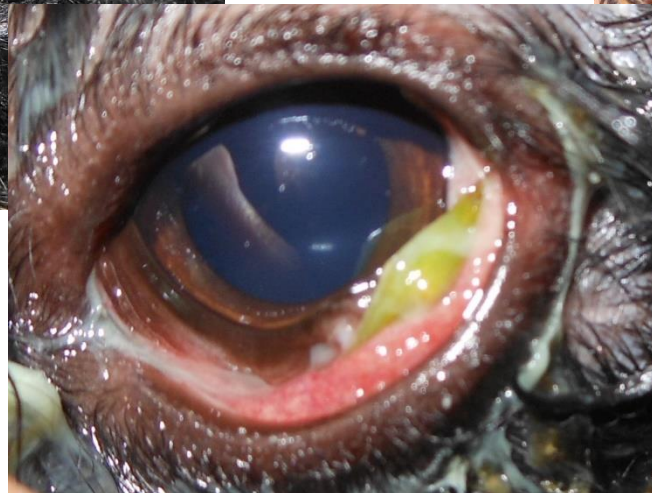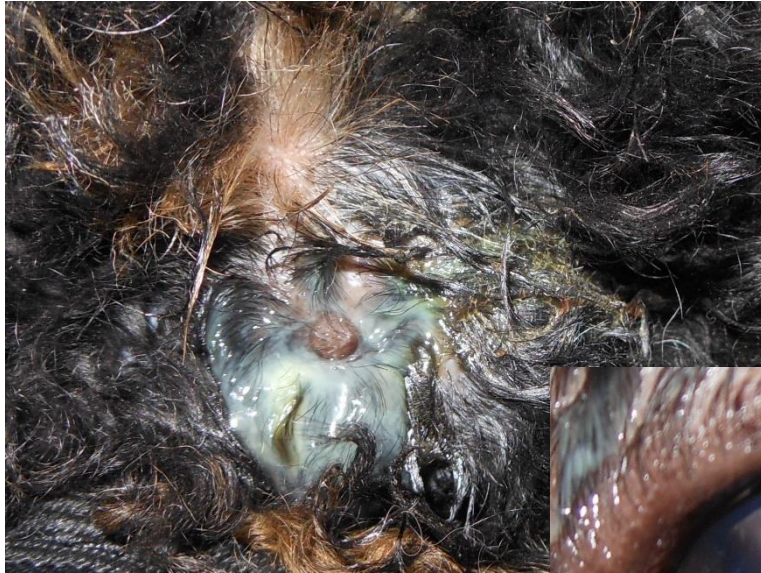HORNHAUTDEFEKT - URSACHEN

- immer Fremdkörperausschluss! – Fornices, Nickhaut, Hornhaut

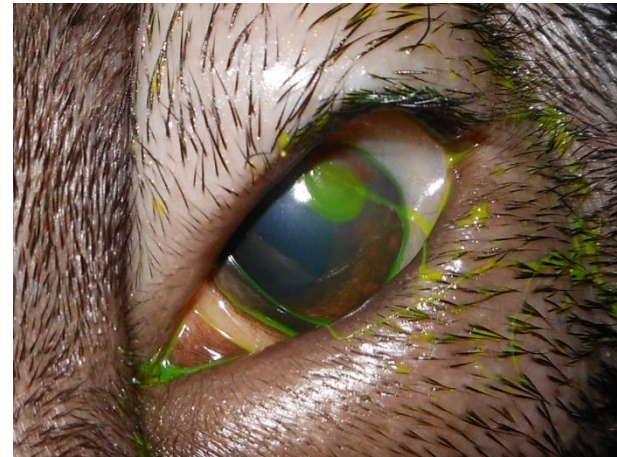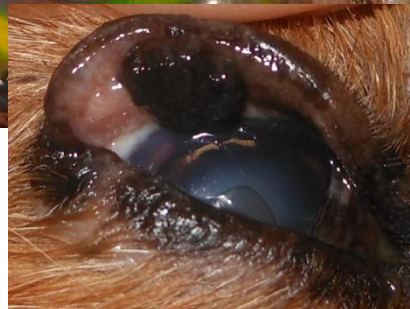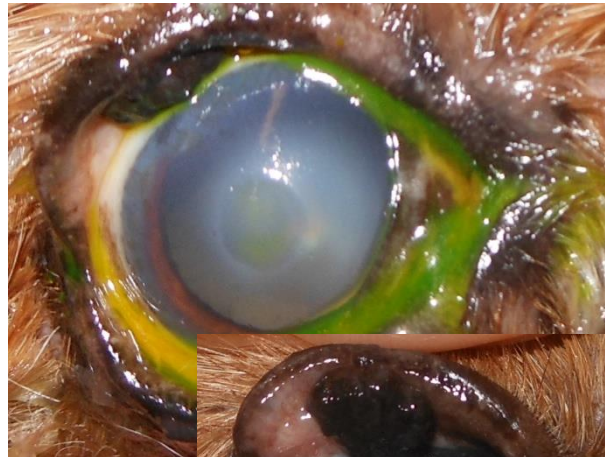
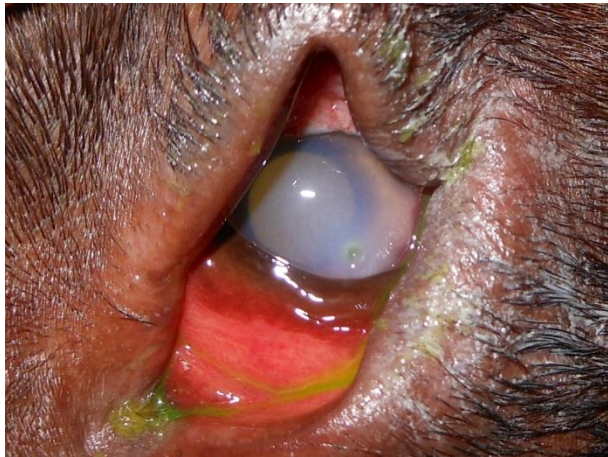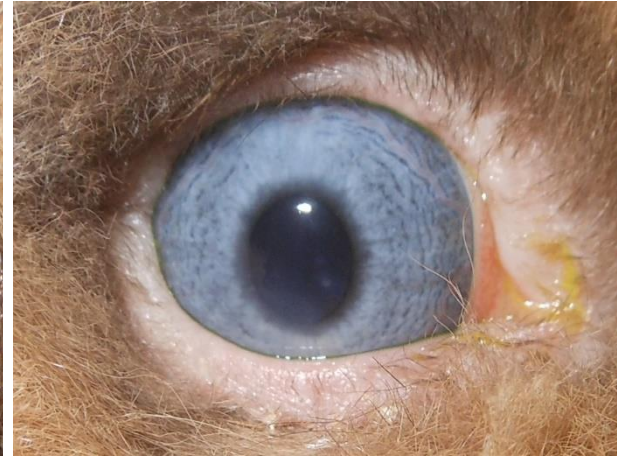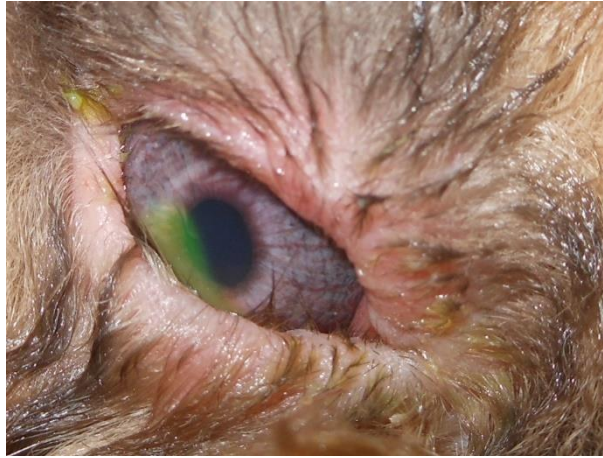
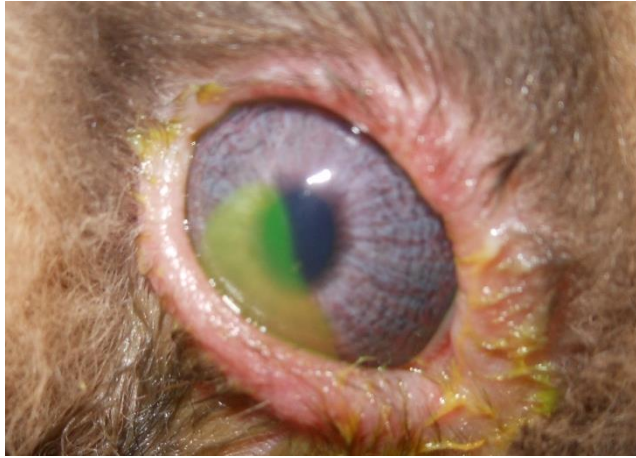


HORNHAUTDEFEKT - URSACHEN

- immer Fremdkörperausschluss! – Art des Augenausflusses

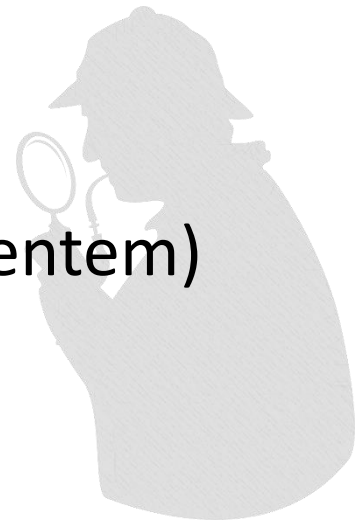


HORNHAUTDEFEKT - URSACHEN



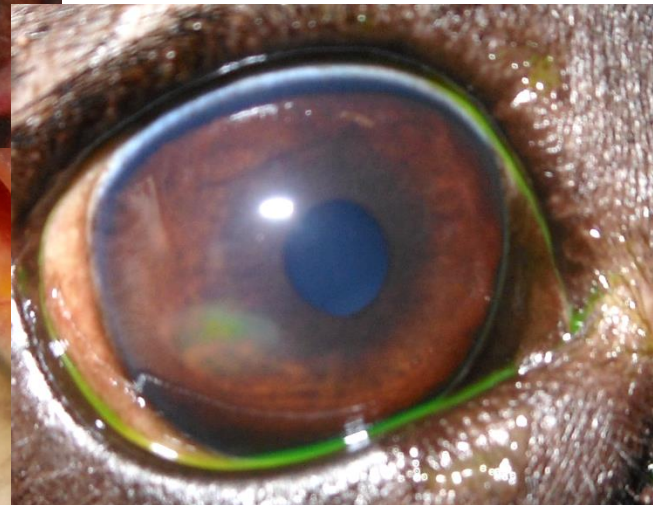
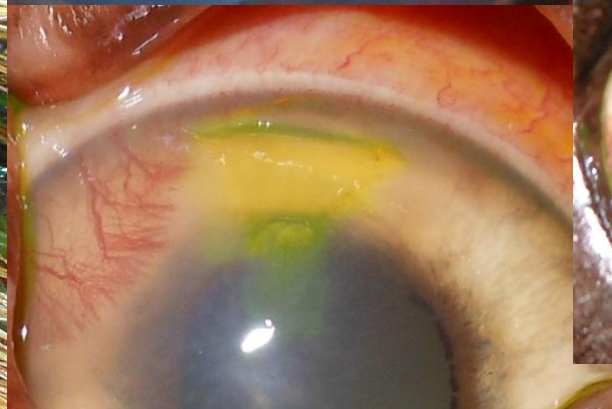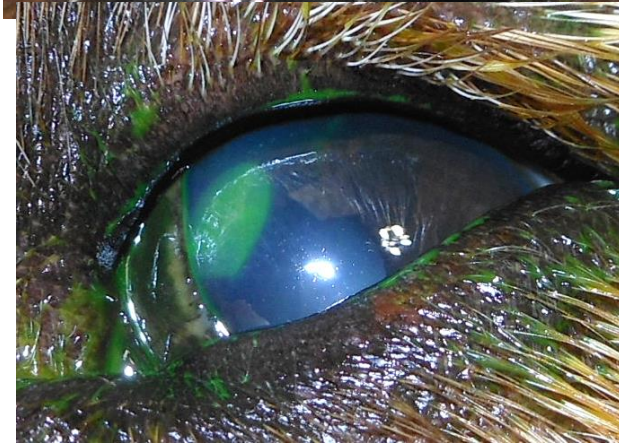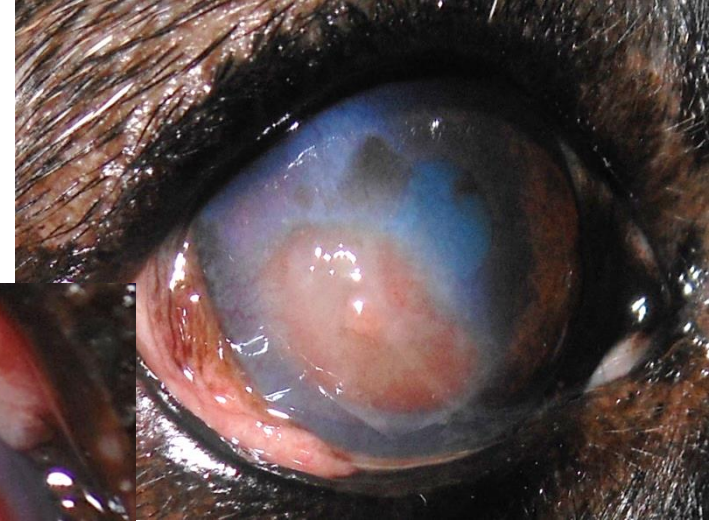
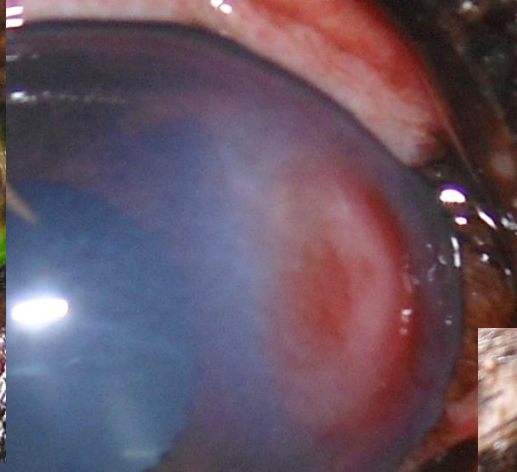
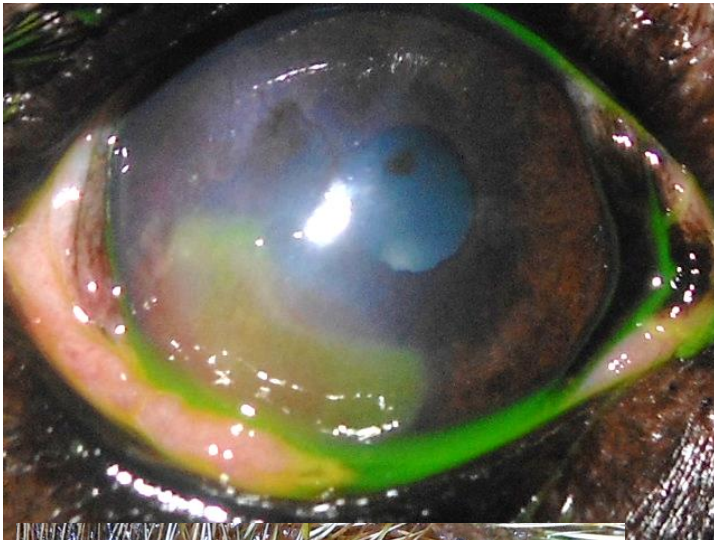
HORNHAUTDEFEKT- URSACHEN

- Lokalisation, Aussehen
 - Bei scharf berandeten, randständigen Defekten mechanische Ursache suchen
 - Fremdkörper
 - Ektope Zilien/ Distichien
 - Lidfehlstellungen
 - Lidrandtumore
 - bei starkem eitrigem (v.a. therapieresistentem) Ausfluss Fremdkörper finden



HORNHAUTDEFEKT- URSACHEN

- Lokalisation, Aussehen



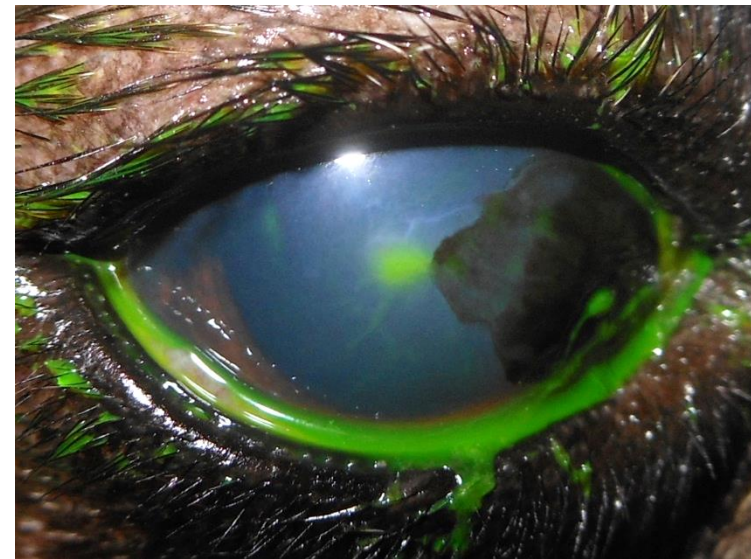
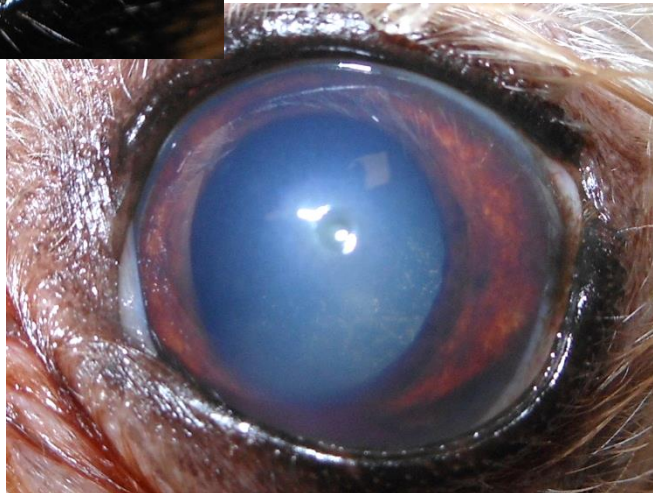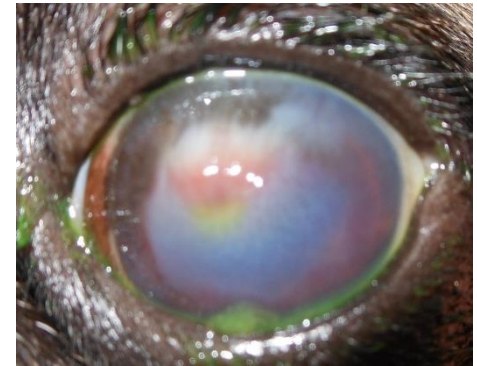
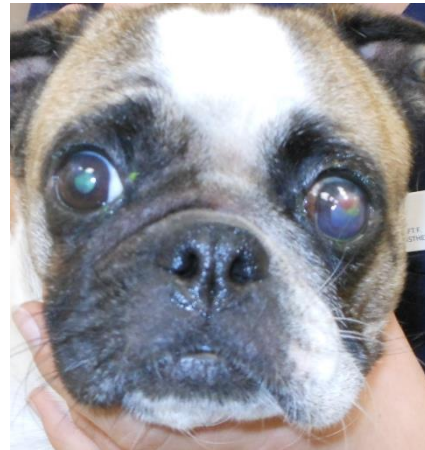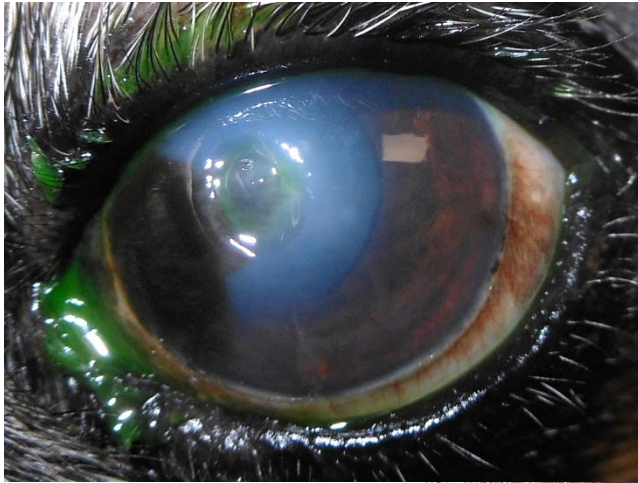
HORNHAUTDEFEKT- URSACHEN

- Lokalisation, Aussehen
 - Bei unscharf berandeten, randständigen Defekten mit losen Rändern (bei Hunden über 5J, besonders Boxer und FB) → SCCED
 - Unscharf berandete Defekte bei Katzen eher zentral → FHV



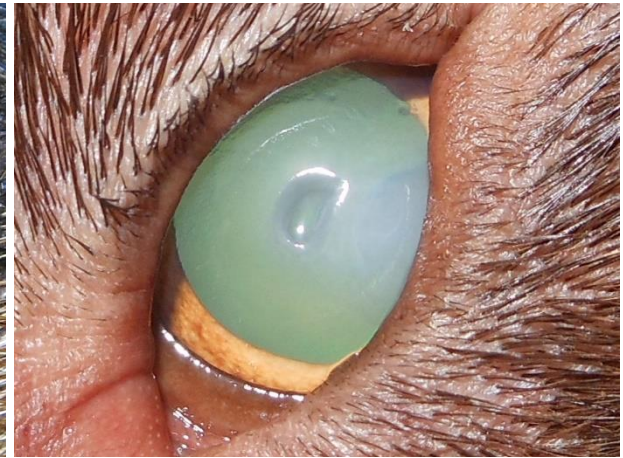
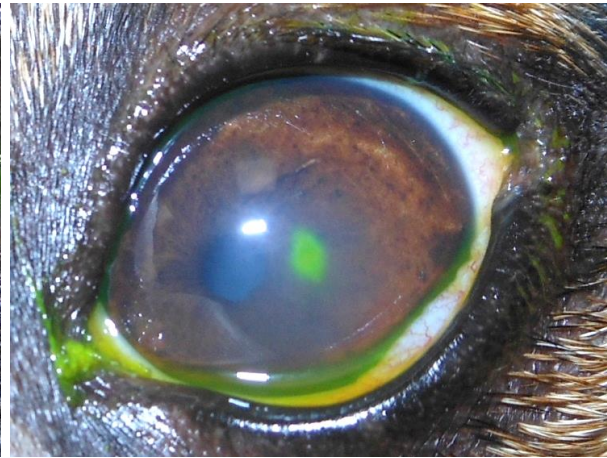
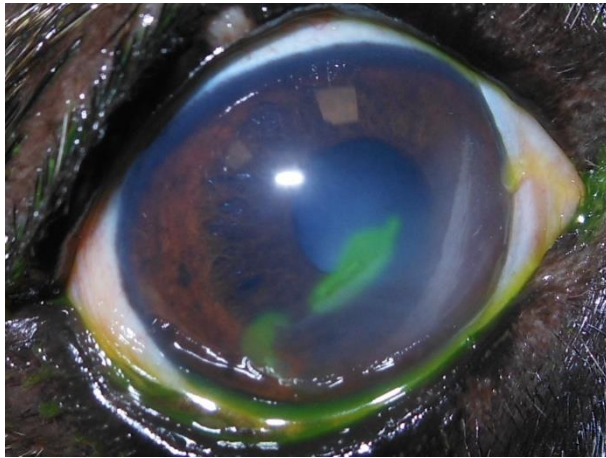
HORNHAUTDEFEKT- URSACHEN

- Lokalisation, Aussehen




HORNHAUTDEFEKT- URSACHEN

- Lokalisation, Aussehen



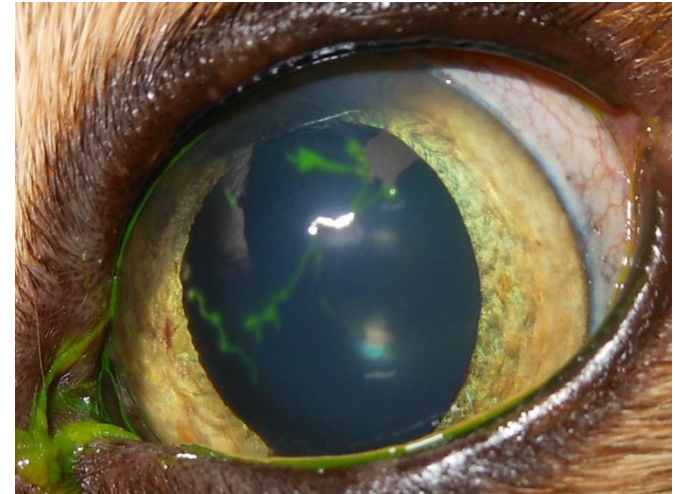
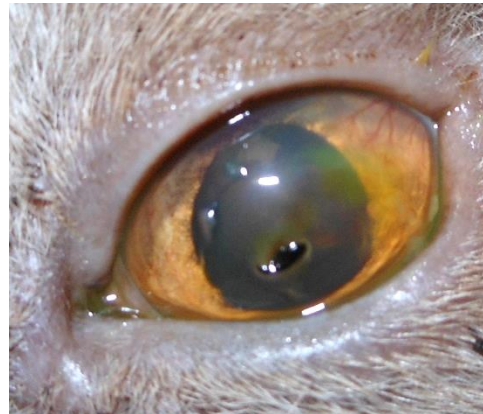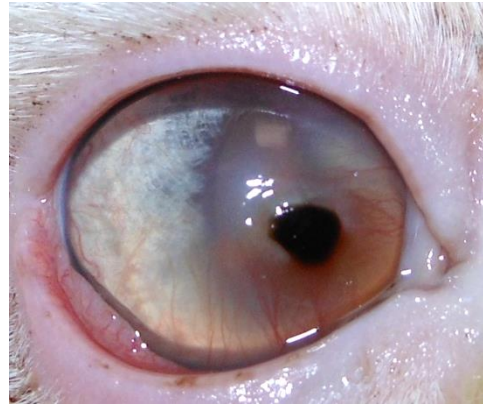
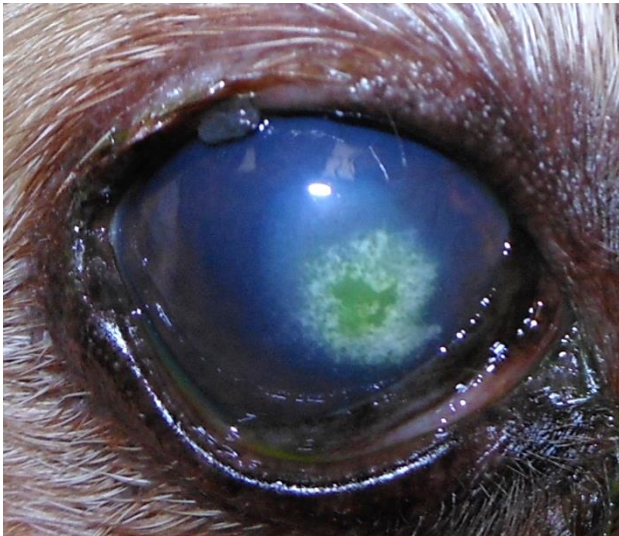
HORNHAUTDEFEKT- URSACHEN

- Lokalisation, Aussehen
 - Bei zentralen Defekten in der Lidschlussebene
 - → oft Exposition: okuläres BZS, KCS, Facialisparesie, Lagophthalmus...
 - → oft traumaassoziiert
 - → bei Katzen häufig FHV
 - → degenerativ (ulzerierte Dystrophie/Degeneration)



HORNHAUTDEFEKT- URSACHEN

- Lokalisation, Aussehen

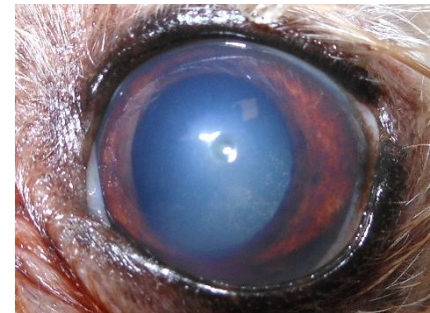
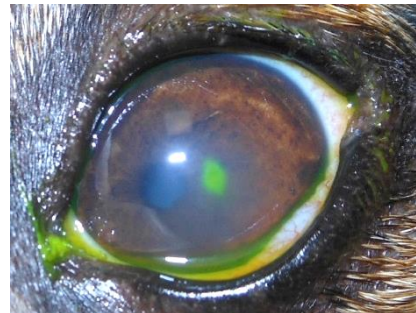
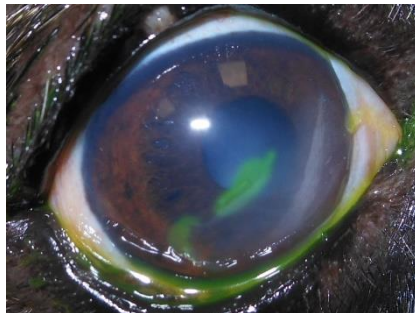


HORNHAUTDEFEKT- THERAPIE

- Ursache
- Tiefe
- Schwere und Art der Infektion

HORNHAUTDEFEKT- THERAPIE

- „einfache“ nicht/wenig infizierte Defekte
(Erosionen/ Superfizielle Defekte/ mitteltiefes Ulcus)
 - wenig oder kein Ödem bei Erosionen
 - kleiner ‚Krater‘ bei stromalem Ulcus
 - idR kein Hypopyon
 - CAVE SCCED



HORNHAUTDEFEKT- THERAPIE

„einfache“ nicht/wenig infizierte Defekte

- medikamentell
 - antibiotische Tropfen oder Salben ratsam 3-4x tgl.
 - tiermed. Präparate ohne Antibiogramm zB CefenicolAT, Cepemycinsalbe
 - Gentamicin heilungshemmend
 - Floxal nur im Notfall und nach Antibiogramm erlaubt (TÄHAV 2018)

HORNHAUTDEFEKT- THERAPIE

„einfache“ nicht/wenig infizierte Defekte

- medikamentell
 - antibiotische Tropfen oder Salben ratsam 3-4x tgl.
 - tiermed. Präparate ohne Antibiogramm zB CefenicolAT, Cepemycinsalbe
 - Soligental brennt häufig, Gentamicin heilungshemmend
 - Zyклоplegie – AtropinAT idR einmalig ausreichend, CAVE KCS (dann Cyclopentolat, nicht bei Katzen)

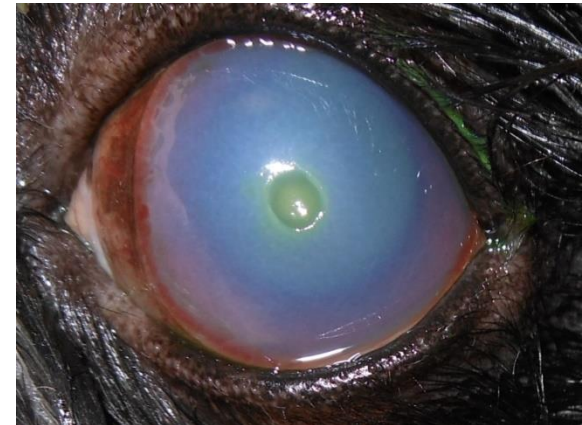
HORNHAUTDEFEKT- THERAPIE

„einfache“ nicht/wenig infizierte Defekte

- medikamentell
 - antibiotische Tropfen oder Salben ratsam 3-4x tgl.
 - tiermed. Präparate ohne Antibiogramm zB CefenicolAT, Cepemycinsalbe
 - Soligental brennt häufig, Gentamicin heilungshemmend
 - Zyklusoplegie – AtropinAT idR einmalig ausreichend, CAVE KCS
 - additive Therapie schön: panthenol-, VitaminA-, ACC- oder hyaluronhaltige Augenmedikamente 2-3x tgl.
 - Analgesie: keine lokalen NSAIDs!, systemische Analgesie

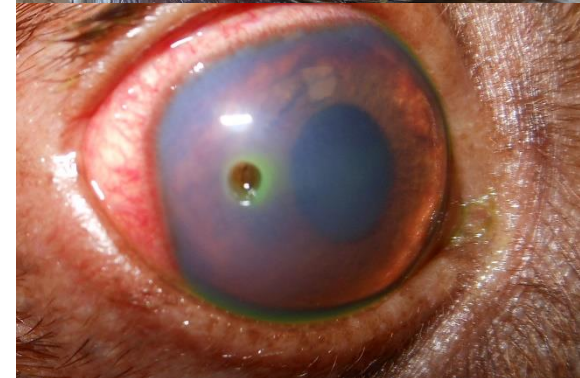
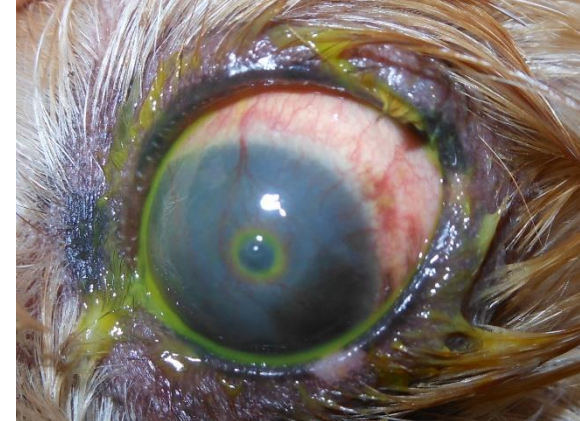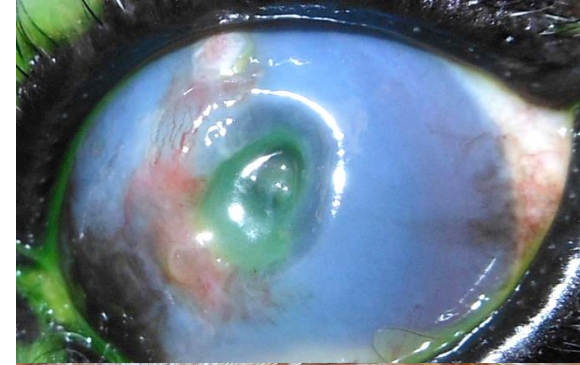
HORNHAUTDEFEKT- THERAPIE

- Superfizielle Defekte/ Erosionen/ mitteltiefes Ulcus
 - Ursachentherapie
 - zB Katzen häufig antivirale Tx
 - bei SCCED/Boxerulcus Abrasio corneae, Kontaktlinse
 - chirurg. Tx bei ektopen Zilien, Distichien, Lidtumoren, Entropium....
 - lakrimomimetische Tx bei KCS
 - FK-Entfernung
 -



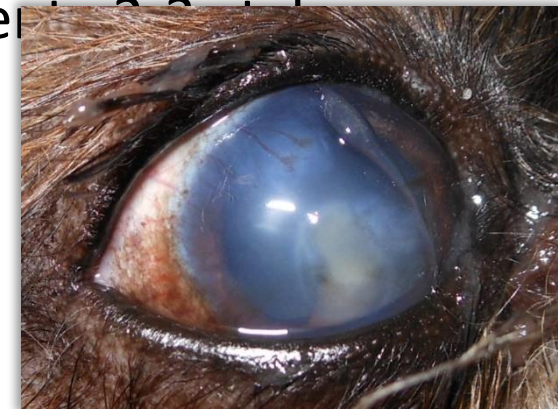HORNHAUTDEFEKT- THERAPIE

- Tiefes Ulcus/ Descemetocelle
 - häufig ausgeprägtes Ödem
 - häufig Neovask.
 - idR infiziert
 - tiefer ‚Krater‘
 - oft Hypopyon
 - evtl. vorgewölbte Descemet
 - Descemetocelle *zentral fluoreszein negativ*



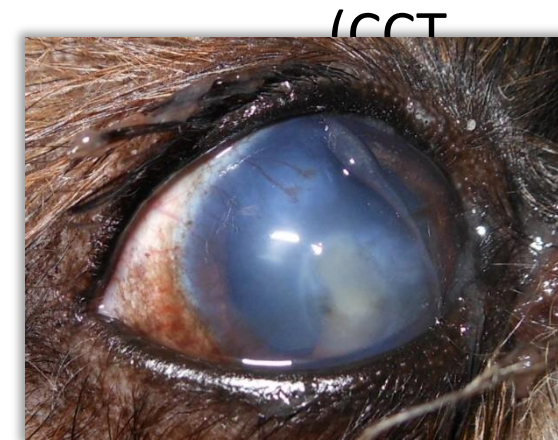HORNHAUTDEFEKT- THERAPIE

- Tiefes Ulcus/ Descemetocoele
 - medikamentell + additiv + oft + chirurgisch
 - antibiotische Tx lokal (Umwidmung von Gyrasehemmern und Aminoglykosiden) **und systemisch**
 - Intensivere Zykloplegie – Atropin o. Cyclopentolat täglich
 - additive Therapie schön: panthenol-, VitaminA-, ACC- oder hyaluronhaltige Augenmedikamente
 - Analgesie: keine lokalen NSAIDs!, systemische Analgesie



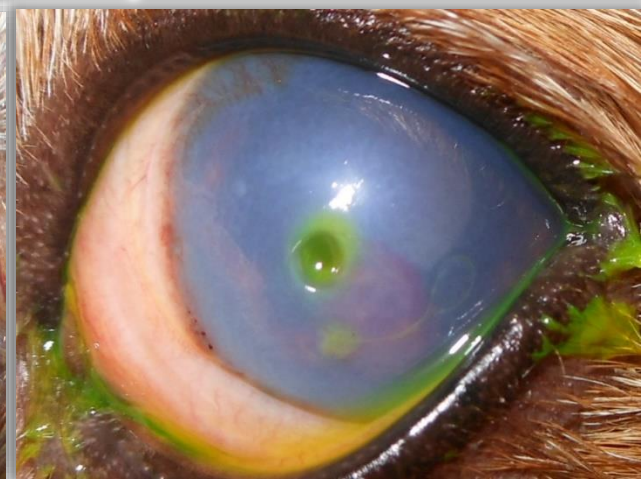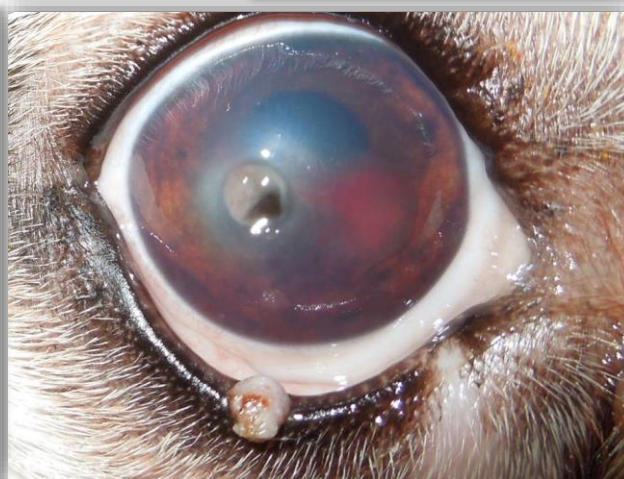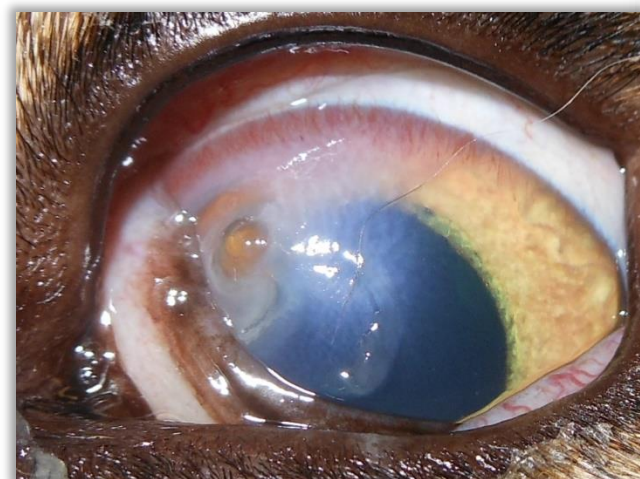
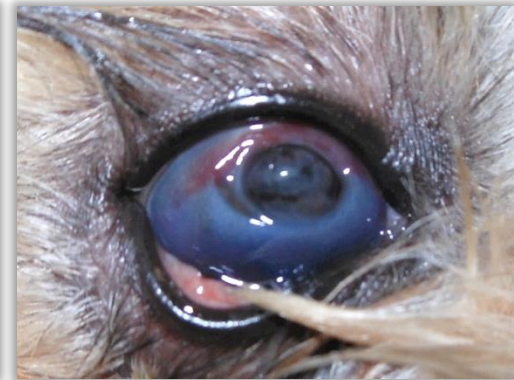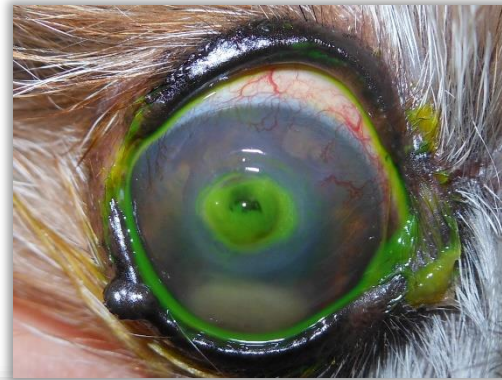HORNHAUTDEFEKT- THERAPIE

- Tiefes Ulcus/ Descemetocoele
 - medikamentell + additiv + oft + chirurgisch
 - Zusätzliche konservative Möglichkeiten:
 - Kollagenlinsen
 - Amnionaugentropfen
 - Tarsorrhaphie
 - SerumAT (rechtlich schwierig)
 - teils Operation nötig
Konj.transpl., BioSIS, BioCornea...)



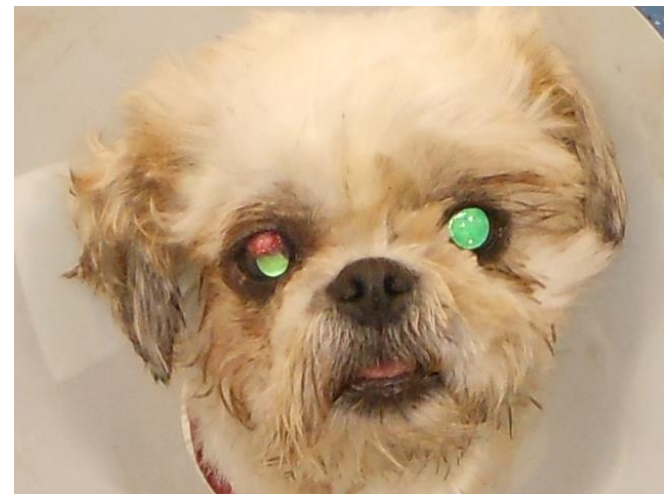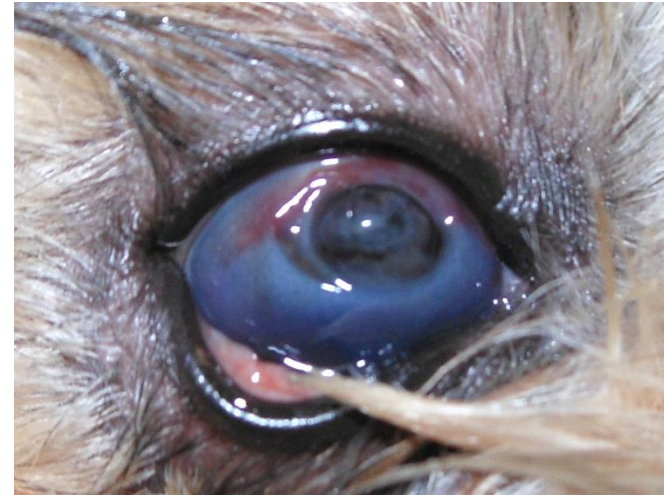HORNHAUTDEFEKT- THERAPIE

- Perforation
 - Irisprolaps
 - Dyskorie
 - häufig Hyphäma
 - niedriger IOD



HORNHAUTDEFEKT- THERAPIE

- Perforation
 - medikamentell + **chirurgisch**
 - antibiotische Tx lokal und systemisch – KEINE Salben
 - Zykloplegie tgl.
 - Analgesie: keine lokalen NSAIDs!, systemische Analgesie
 - Halskragen! (Reperforation)
 - idR Operation nötig
 - nicht nachts

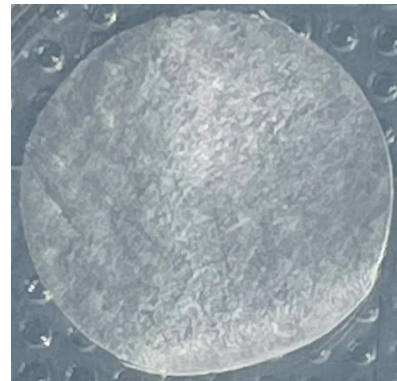


HORNHAUTDEFEKT- THERAPIE

- Perforation- OP
 - Konjunktivatransplantate
 - Verschiebeplastik (CCT)
 - Xenotransplantation (BioCorneaVet, BioSIS, BCM)
 - Hornhautnähte
 -



BCM ajlvet.com



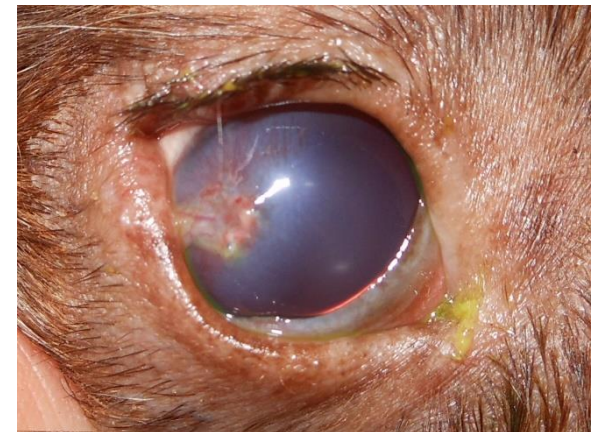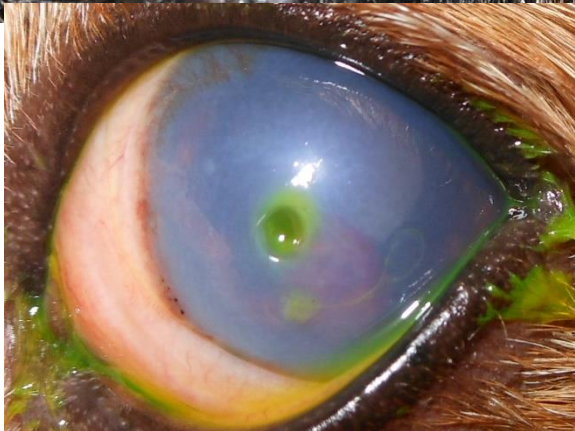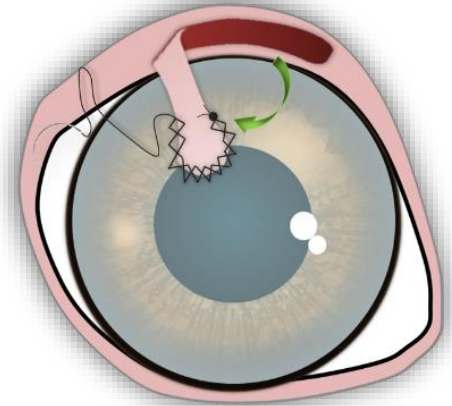
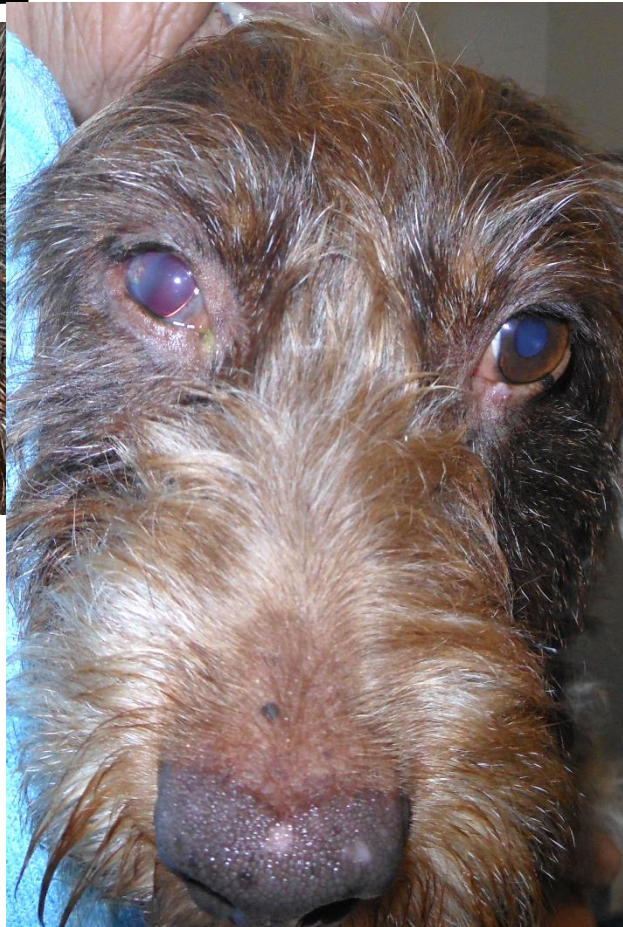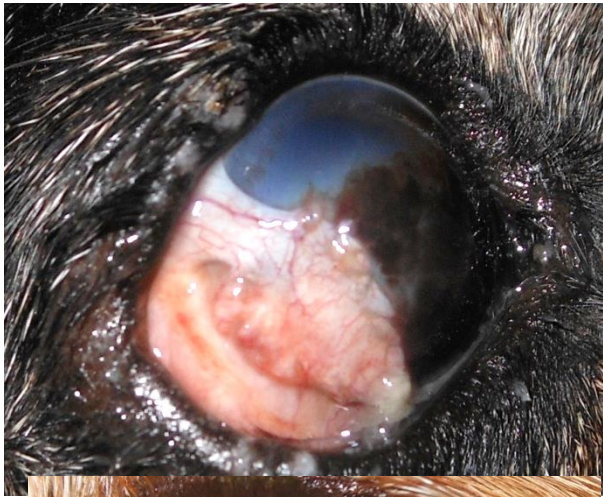BioCorneaVet-Petseyes.cn



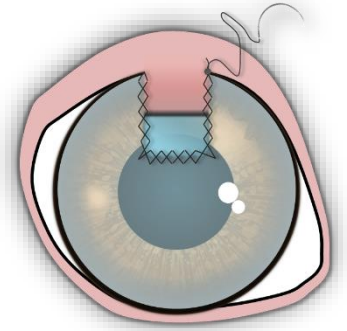
Vetrix BioSIS an-vision.com

HORNHAUTDEFEKT- THERAPIE

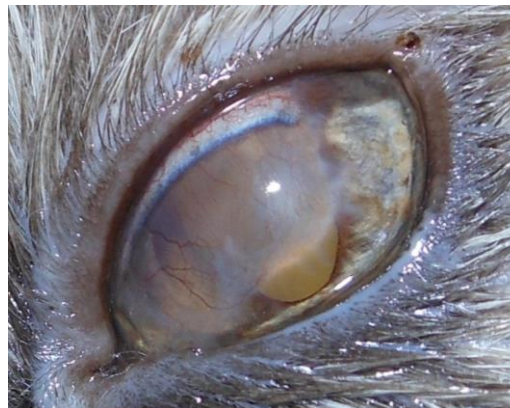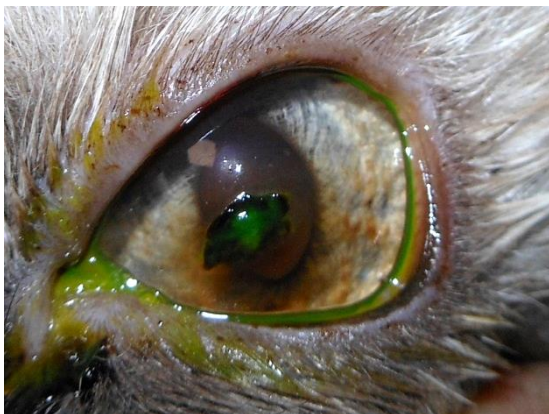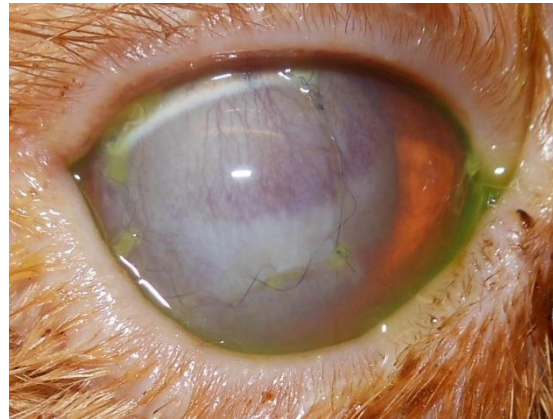
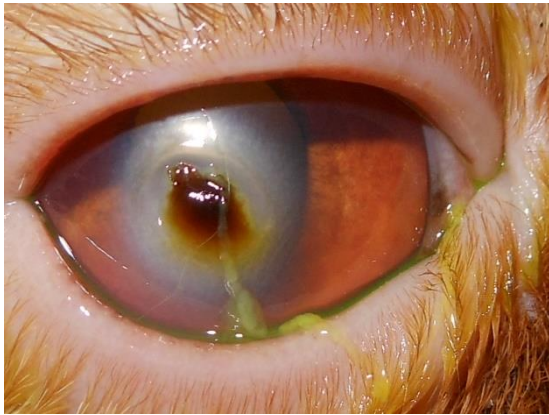
- Konjunktivaflap



HORNHAUTDEFEKT- THERAPIE

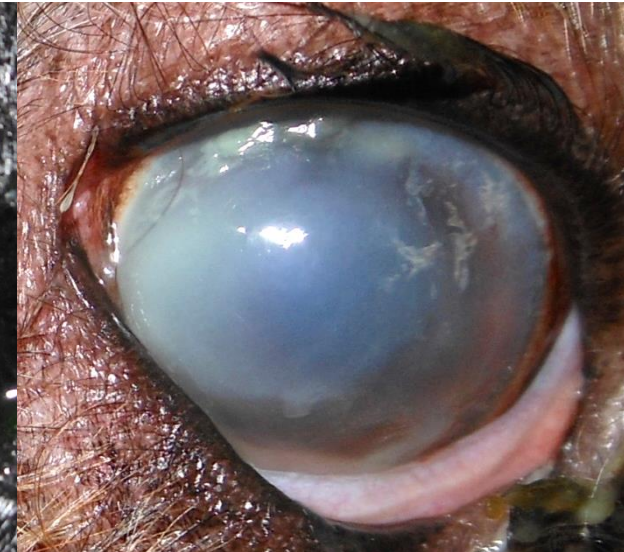
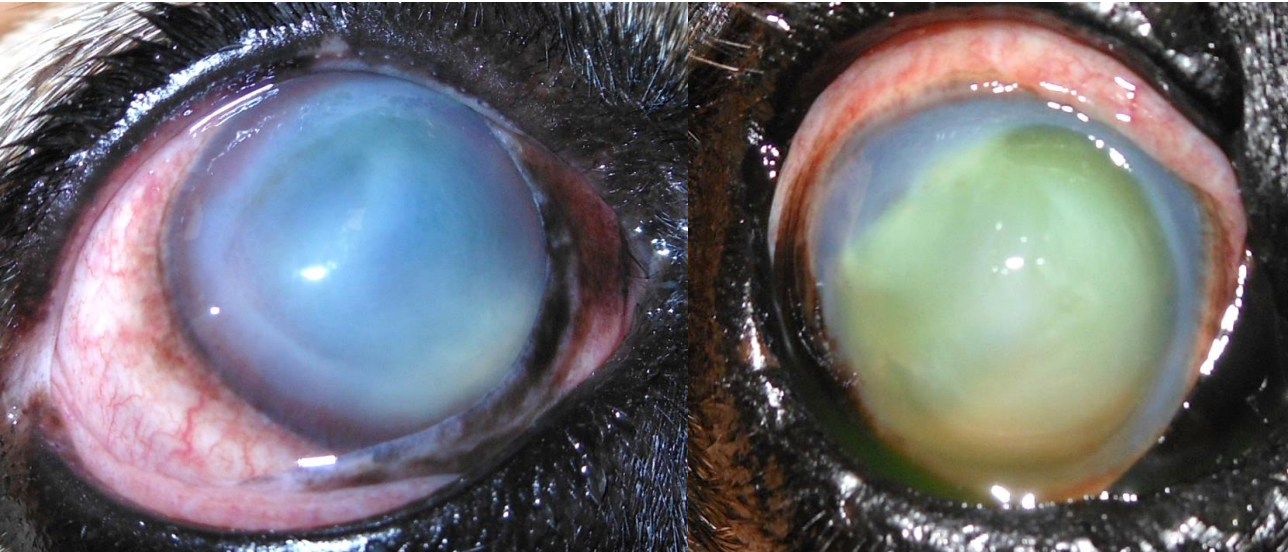
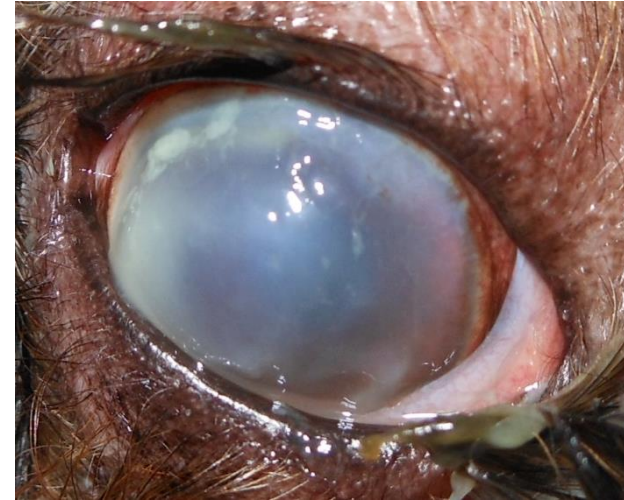


- Verschiebeplastik (CCT)



HORNHAUTDEFEKT- THERAPIE

- Einschmelzendes Ulcus - **Notfall**
 - Hornhautstruktur löst sich dr. bakterielle Besiedlung auf
 - in Stunden Perforation möglich
 - Zeitfaktor für die Tx



HORNHAUTDEFEKT- THERAPIE

- Einschmelzendes Ulcus
 - medikamentell + ggf chirurgisch
 - intensive doppelantibiotische Tx lokal und systemisch
 - Gyrasehemmer kombinieren Aminoglykosiden 6-8x tgl.
 - BU/Antibiogramm
 - Zyклоplegie – AtropinAT/Cyclopentolat tgl.
 - **Antikollagenolytische** Tx – ACC-AT, SerumAT, AmnionAT
 - Analgesie: keine lokalen NSAIDs!, systemische Analgesie
 - spätestens nach 48h Kontrolle

HORNHAUTDEFEKT- THERAPIE

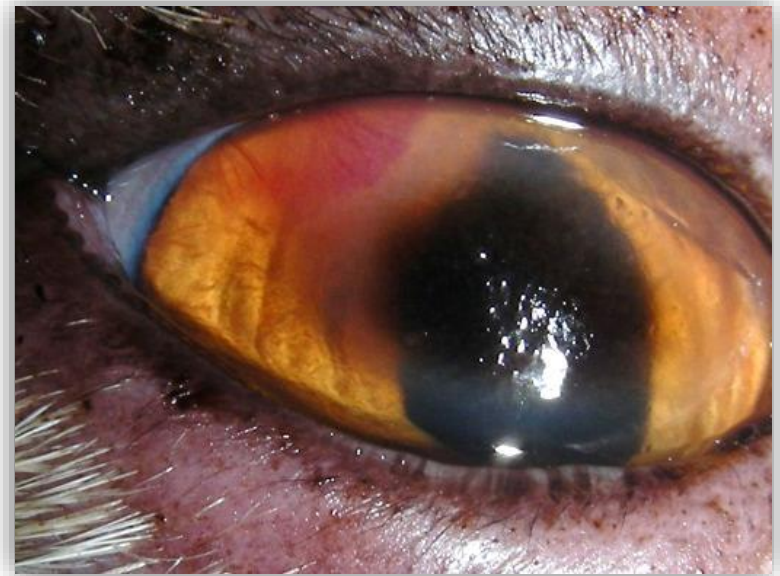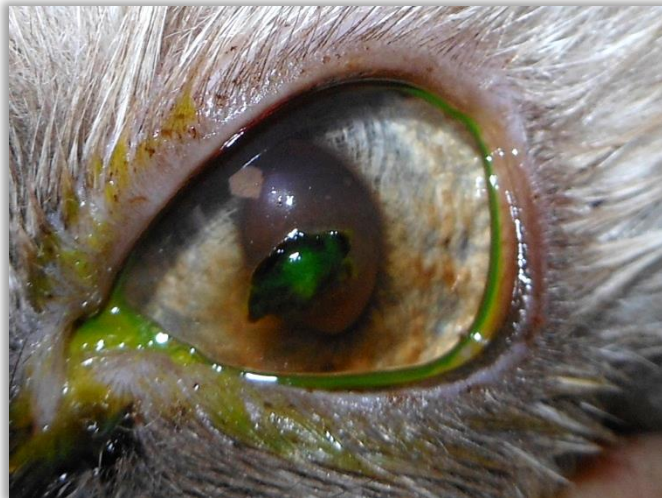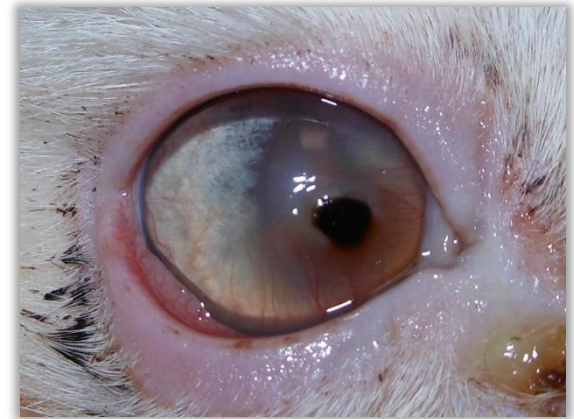- Einschmelzendes Ulcus
 - weitere Therapie
 - häufig ‚kleine‘ Keratektomie in Lokalanästhesie sinnvoll (Proteasen)
 - Kollagenlinsen (normale KL kontraindiziert)
 - chirurgische Tx nach Verlauf
 - CXL

HORNHAUTDEFEKT

- Katzenkrallenverletzung
 - als Laceration/Läppchenverletzung oder Perforation möglich
 - häufig selbstschließend → Seidelprobe!
 - lange Hornhautperf. Hornhautnaht
 - häufig Hyphäma
 - Risiko Linsenkapselperforation – Info an Besitzer
 - lokal Gyrasehemmer (Umwidmung), AtropinAT, ggf. additive Tx
 - systemisch Antibiose und NSAID
 - Zeitpunkt der Tx entscheidend

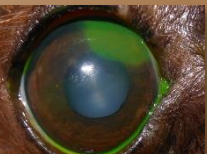
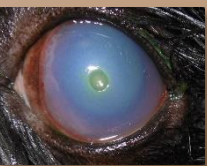
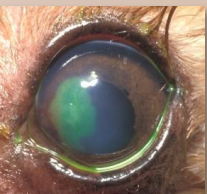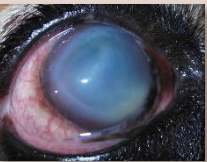
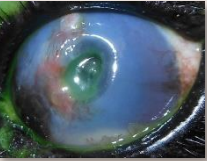
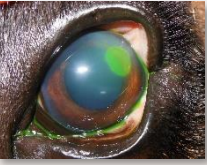HORNHAUTDEFEKT

- Cornea nigra
 - chronischer Verlauf
 - wenn nicht perforiert, kein Notfall
 - Tx idR chirurgisch elektiv
 - bis dahin Ulcusterapie



HORNHAUTDEFEKT

- Bandagelinsen
 - auf oberflächlichen, nicht infizierten Defekten gut möglich
 - auf stromalen Defekten nicht angezeigt, häufig infiziert
- Kollagenlinse
 - auch auf stromalen und infizierten Defekten möglich
 - ermöglichen konserv. Tx auch tiefer Defekte



VIELEN DANK FÜR DIE
AUFMERKSAMKEIT